MỀM SỤN THANH QUẢN
- ĐỒNG THUẬN CỦA IPOG -

TS BS TRẦN ANH TUẤN
PCT HỘI HÔ HẤP TPHCM
TK HÔ HẤP BV NHI ĐỒNG 1

NỘI DUNG

I.	TỔNG QUAN
II.	CHẨN ĐOÁN & PHÂN LOẠI
III.	XỬ TRÍ
IV.	ĐỒNG THUẬN CỦA IPOG

I. TỔNG QUAN

Các bất thường thanh quản bẩm sinh

- Mềm sụn thanh quản 60%
- Hẹp hạ thanh môn bẩm sinh 16%
- Liệt dây thanh 13%
- Khác: 7%
  - Màng ngăn thanh quản
  - Laryngocèle & Nang sacculaire
  - Laryngeal/ Laryngotrachealesophogeal Cleft
  - Tổn thương mạch máu

Holinger, LD. Etiology of Stridor in the Newborn, Infant, and Child. *Annals of ORL*, 1980; 89: 397-400.

Mềm sụn thanh quản ?

- MSTQ: bất thường bẩm sinh thanh quản thường gặp nhất ở trẻ sơ sinh, đặc trưng bởi **tình trạng mềm** của mô thanh quản và cấu trúc **thượng thanh môn** xẹp vào trong khi hít vào đưa đến **tắc nghẽn đường hô hấp trên.**
- Nguyên nhân thường gặp nhất của thở rít ở trẻ sơ sinh (60-70% cas)

Jackson C. Diseases and injuries of the larynx. New York: MacMillan; 1942. p.63–9

Collapse of the supraglottic components during inspiration:

- Epiglottis.
- Aryepiglottic folds.
- Arytenoids.

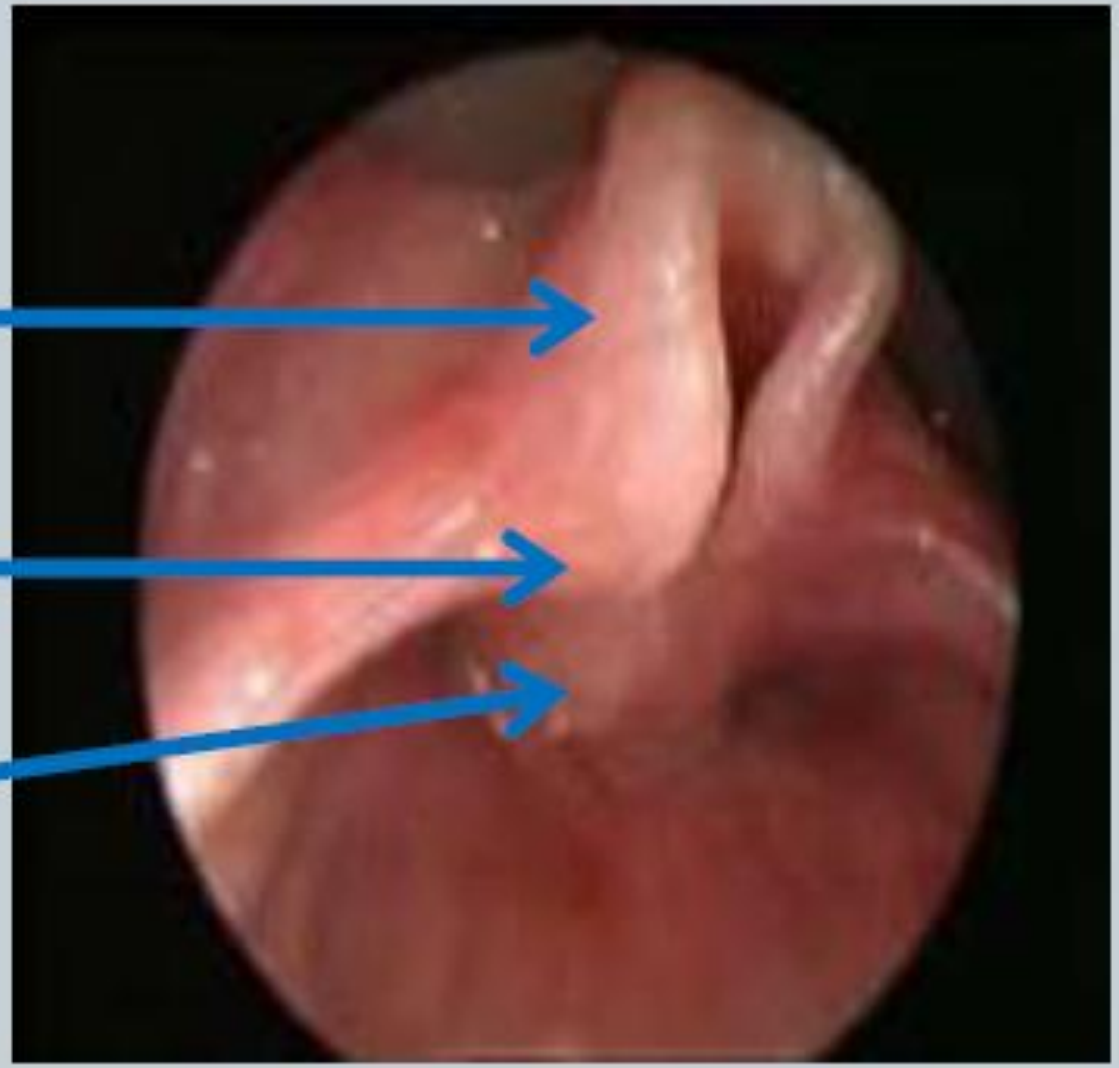

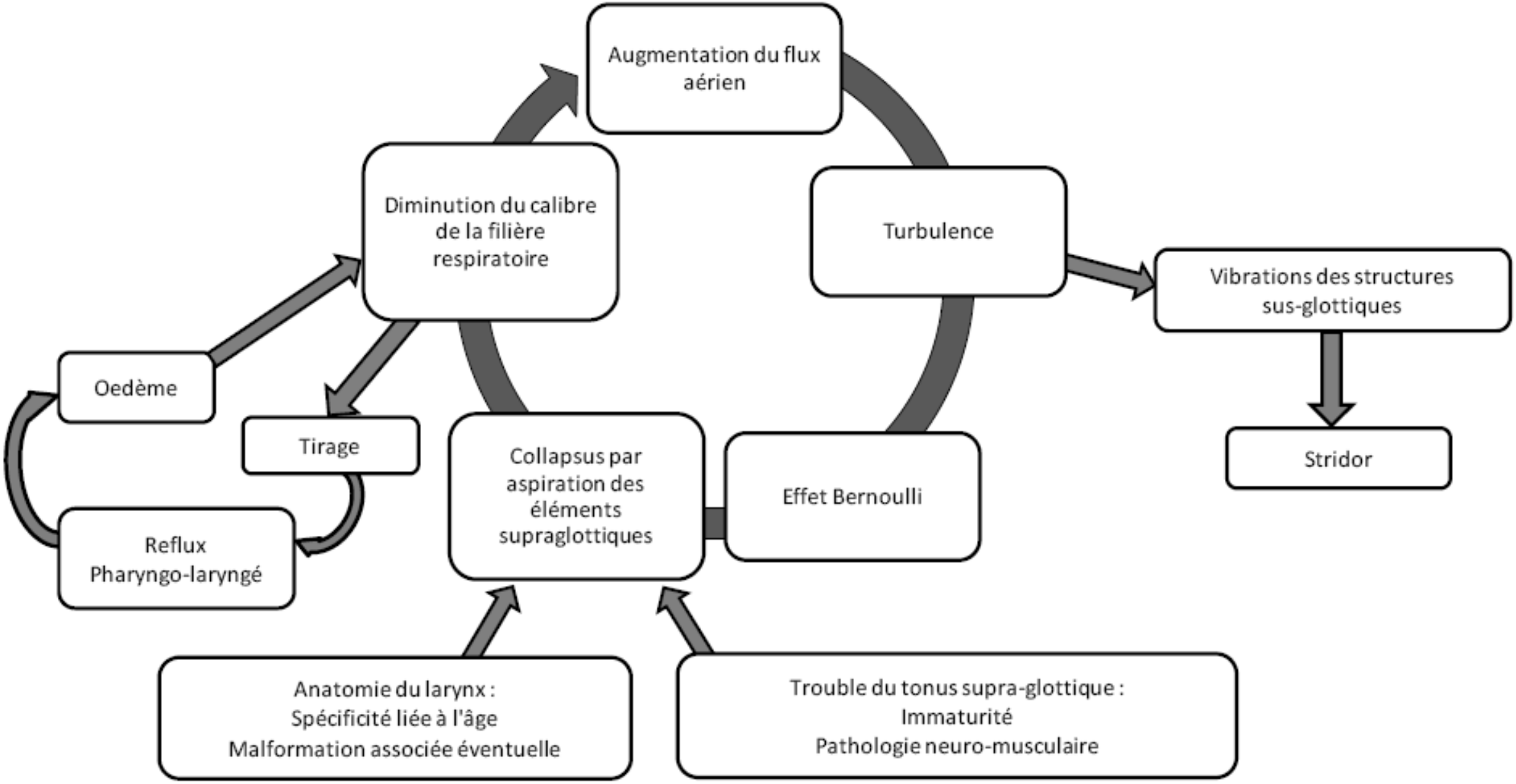

Physiopathologie de la laryngomalacie

Cơ chế bệnh sinh

3 giả thuyết:

- Sụn chưa trưởng thành (Sutherland, Lack)
- Bất thường giải phẩu
- Thần kinh cơ chưa trưởng thành:
  - Giảm trương lực thanh quản do chậm kiểm soát TK cơ thanh quản.
  - Hiện được chấp nhận nhiều nhất

Mềm sụn thanh quản và TNDDTQ

- 80-100% trẻ MSTQ có bệnh TNDDTQ

  Hartl TT, Chadha NK (2012):

  - Tần suất TNDDTQ / BN MSTQ nặng: 65%.
  - BN MSTQ trung bình – nặng có TNDDTQ cao hơn MSTQ nhẹ 10 lần.
- Không rõ TNDDTQ là nguyên nhân hay hậu quả của MSTQ.

Hartl TT, Chadha NK. Otolaryngol Head Neck Surg. 2012; 147(4):619–26.

Các tình trạng làm MSTQ xấu hơn

- Sinh non
- Bất thường TK cơ: tần suất cao hơn, tăng mức độ nặng
- Tổn thương đường dẫn khí kèm theo:
  - Tần suất: 10-20%
  - Mềm sụn khí quản, hẹp hạ thanh môn, mềm sụn phế quản, mềm vùng hầu, nang bất thường
- Bệnh TNDDTQ tăng nặng
- Thất bại ĐT ngoại khoa

Toynton SC, SaundersMW, Bailey CM. Aryepiglottoplasty for laryngomalacia: 100 consecutive cases. J Laryngol Otol 2001;115:35–8.

II. CHẨN ĐOÁN & PHÂN LOẠI

Chẩn đoán

- Bệnh sử
- Khám lâm sàng
- Nội soi thanh quản ống mềm

Biểu hiện lâm sàng

- Thở rít: dấu hiệu chỉ điểm của MSTQ
  - Âm sắc cao, thì hít vào, nặng hơn khi kích thích, khóc, bú, nằm ngữa.
- Sặc, ho, thời gian bú kéo dài, nôn tái phát, khó nuốt, sụt cân.
- Các TC bệnh TNDD-TQ

- Các TC có thể nặng hơn trong 4-8 th đầu đời
- Biến chứng

CHÌA KHÓA CHẨN ĐOÁN

Thở rít: dấu hiệu chỉ điểm của MSTQ

- Khoảng trống: thường bắt đầu vào khoảng 2-4 tuần tuổi
  - Nặng hơn khi kích thích, khóc, bú, NTHH, nằm ngữa
  - Giảm hay mất khi ngủ (MSTQ nhẹ - TB)
- Không kèm khàn tiếng, khóc nhỏ tiếng
- Có thể kèm co kéo hõm trên ức, liên sườn
- Diễn tiến: tăng trong vài tháng đầu (cao nhất: 6 th)
  - Sau đó giảm dần
  - Đa số hết khi trẻ 18-24 tháng tuổi.

Các ảnh hưởng trên hô hấp

- Ở 10%-20% trẻ: ngưng thở do tắc nghẽn lúc ngủ, nhịp tim nhanh, khó thở, suy hô hấp hay thiếu oxy máu có thể xảy ra.
- Trong hầu hết các cas nặng: tiến triển đến cao áp phổi và tâm phế mạn có thể xảy ra khi không có điều trị thích hợp.

Mềm sụn thanh quản

- Hình dạng qua nội soi
  - Nắp thanh môn hình Omega
  - Nếp phễu thanh thiệt rút ngắn lại
  - Sa sụn chêm và sụn Santorini vào trong

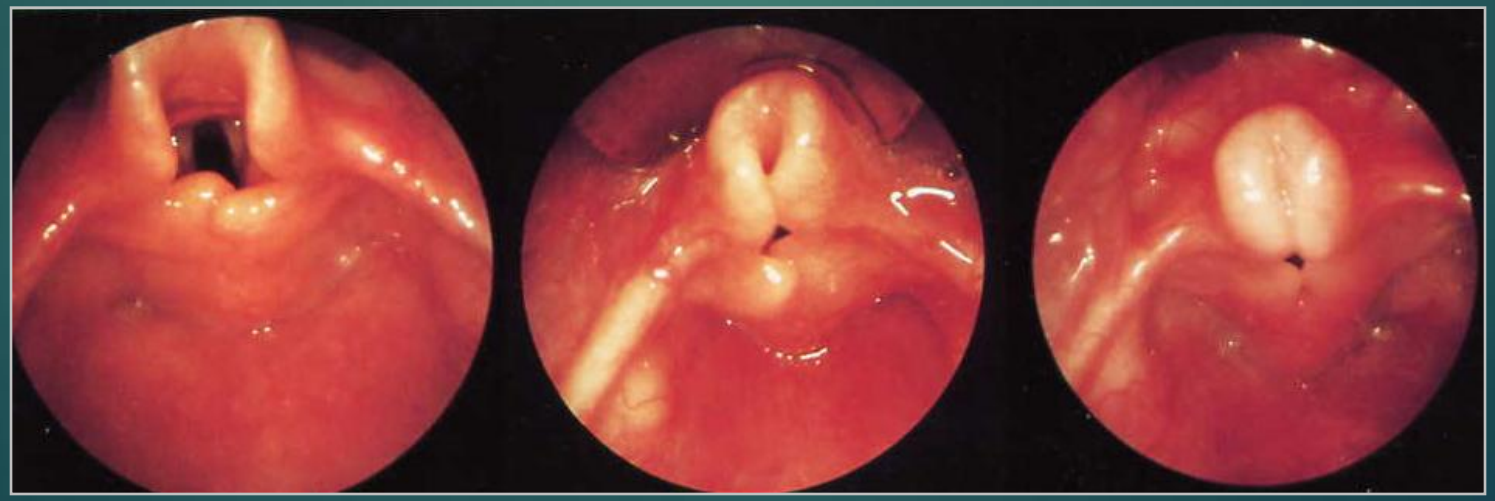

Phân loại

- Dựa vào triệu chứng / nội soi thanh quản ống mềm:
  - Nhẹ
  - Trung bình
  - Nặng
- Dựa trên cơ chế sa:
  - Trước: nắp thanh quản
  - Sau: nếp niêm mạc từ phía trên sụn phễu
  - Bên: nếp phễu thanh thiệt, sụn chêm

Phân loại dựa vào triệu chứng / nội soi thanh quản ống mềm

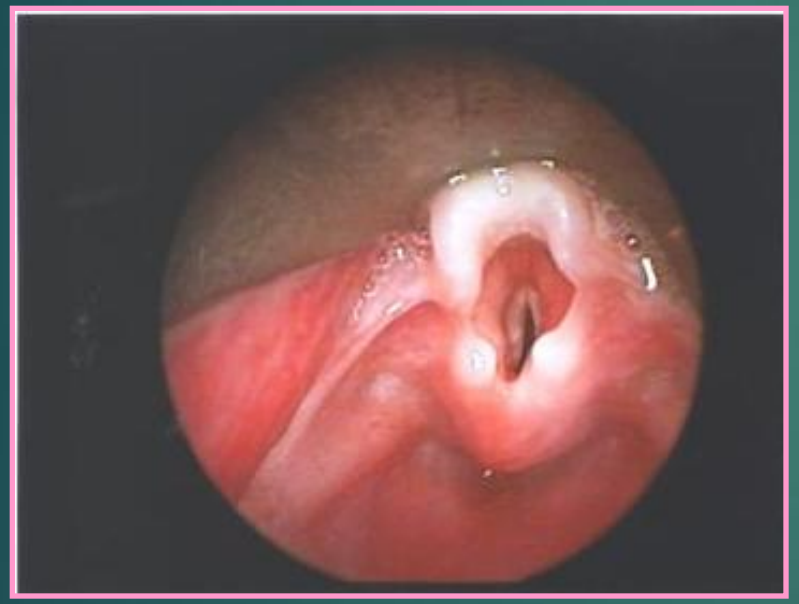

NHẸ

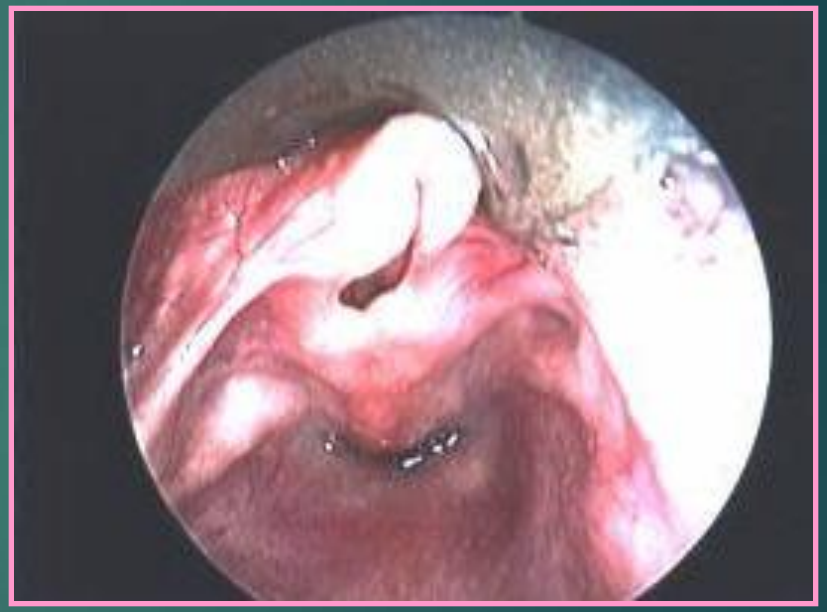

NẶNG

Phân loại dựa vào cơ chế MSTQ

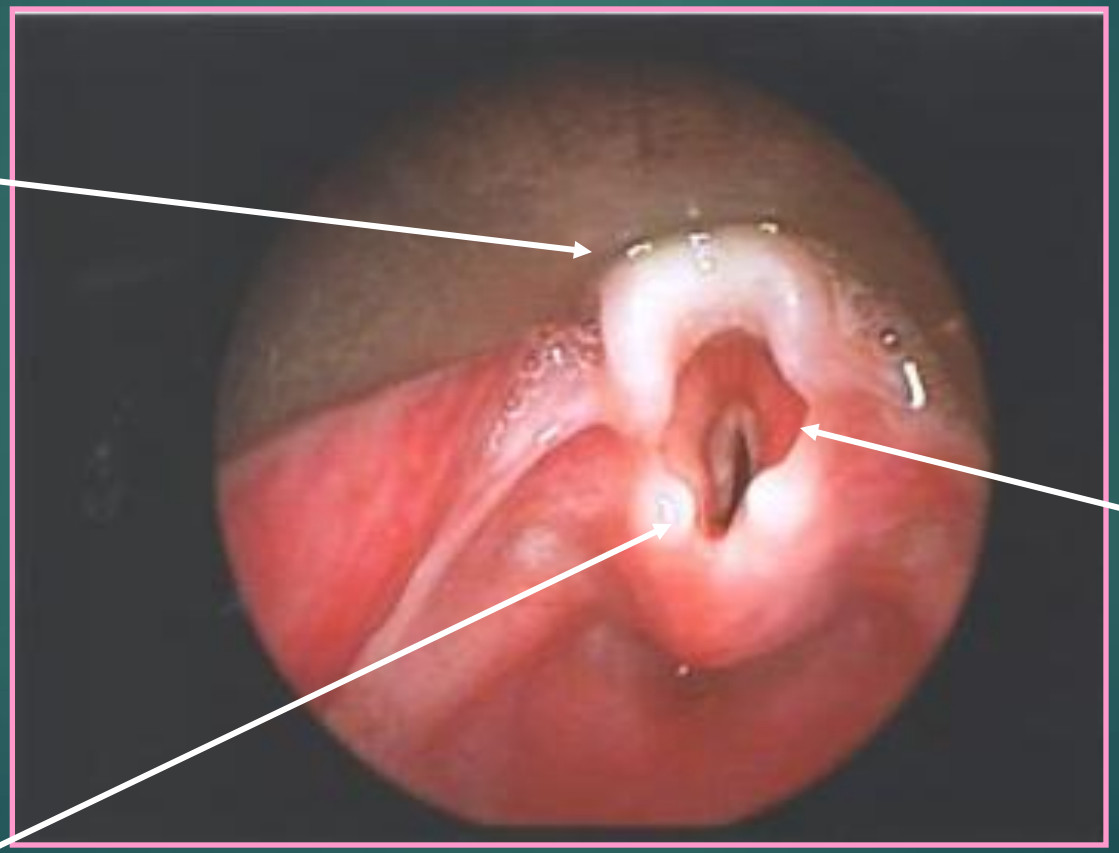

Table 1
Laryngomalacia Severity Scale*

Severity Level	Respiratory Symptoms	Feeding symptoms
Mild	Inspiratory stridor Average resting SpO_2 98-100%	Occasional cough or regurgitation
Moderate	Inspiratory stridor Average resting SpO_2 ~96%	Frequent regurgitation or other feeding issues
Severe	Inspiratory stridor with cyanosis or apnea Average resting SpO_2 ~86%	Failure to thrive or aspiration

Derived from text descriptions by Thompson, DM and colleagues [11].

Thompson DM. Curr Opin Otolaryngol Head Neck Surg 2010;18(6): 564–70.

Phân loại mềm sụn thanh quản

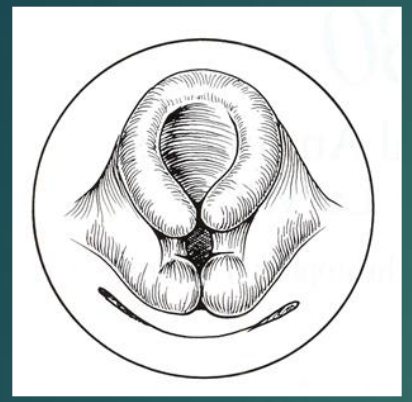

Type I

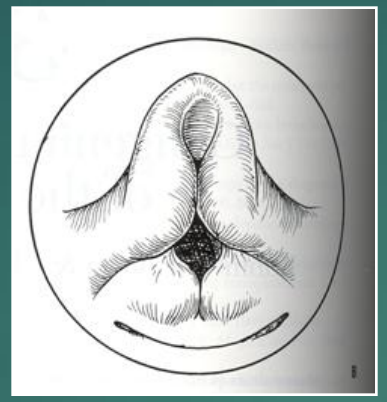

Type II

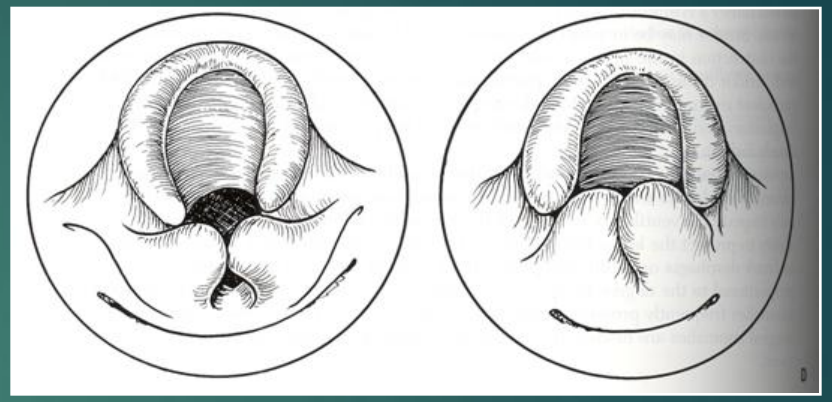

Type III

Type IV

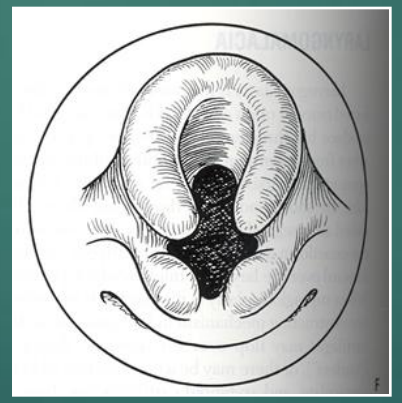

Type V

Kay DJ, Goldsmith AJ. Laryngomalacia: A Classification System and Surgical Treatment Strategy. *Ear Nose Throat J.* 2006 May;85(5):328-31, 336.

III. XỬ TRÍ

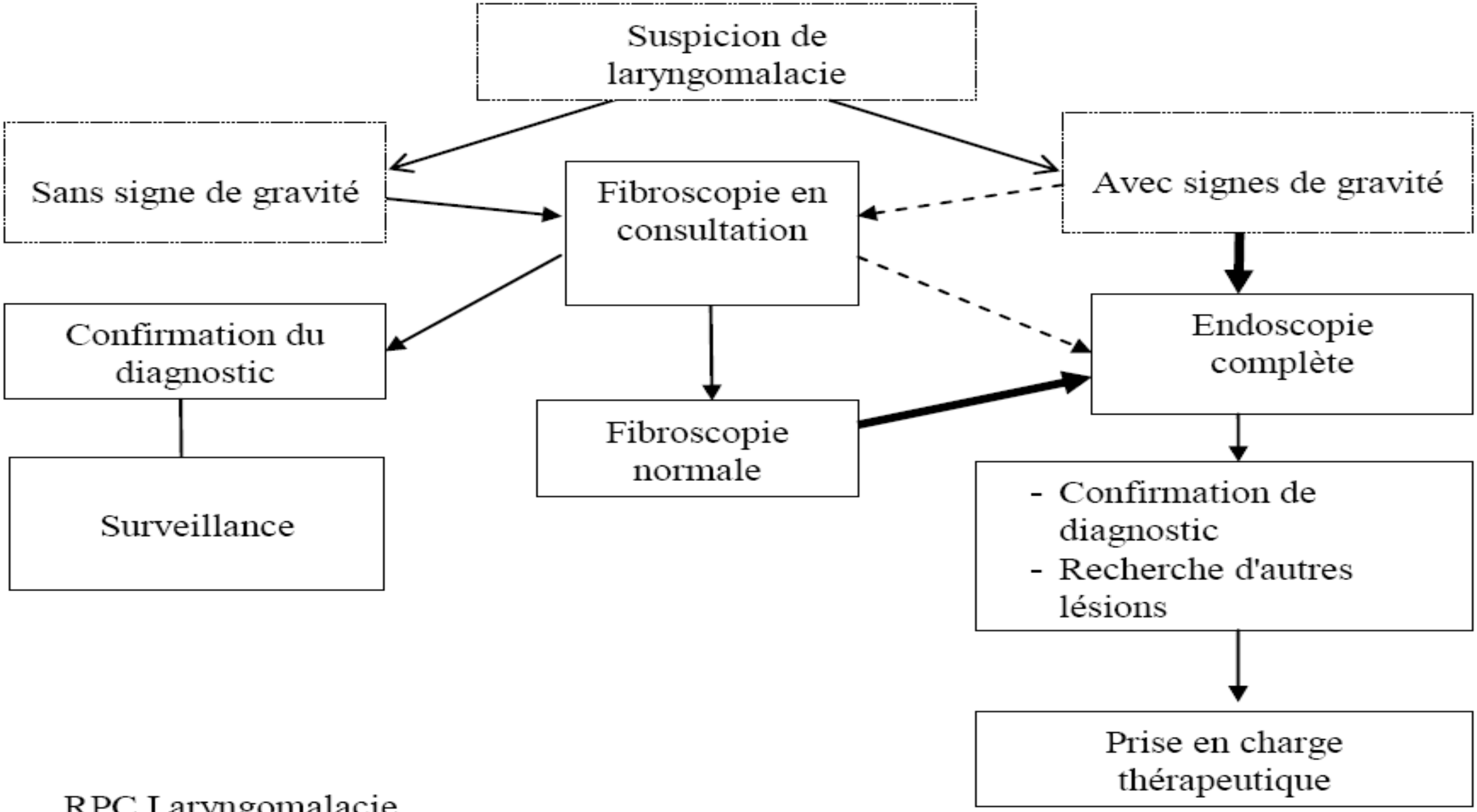

RPC Laryngomalacie

Table 2

Frequently Used Clinical Indications for Consideration of Surgical Intervention.

Respiratory	Feeding
Stridor with respiratory distress	Episodic cyanosis with feeding
Dyspnea with retractions	Recurrent aspiration pneumonia
Pectus excavatum	Failure to thrive
Pulmonary hypertension	
Cor pulmonale	
Severe obstructive sleep apnea	

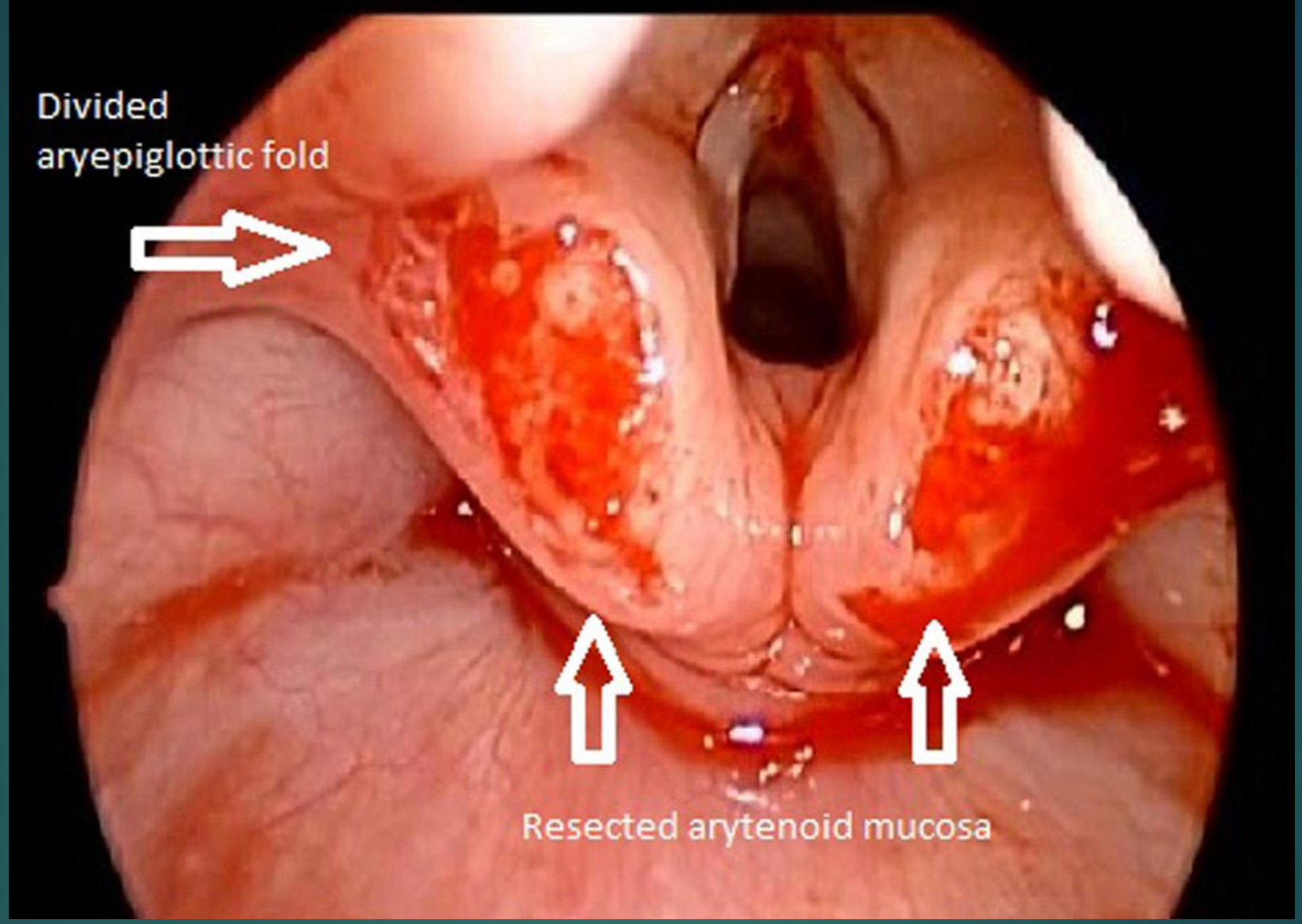

PT tạo hình thượng thanh môn: tách nếp phễu thanh thiệt, và lấy đi mô dư thừa ở niêm mạc sụn phễu

Các phương pháp thay thế khác

- **CPAP**: MSTQ nặng kèm suy hô hấp hay ngưng thở tắc nghẽn khi ngủ
  - Thường khi chờ mổ,
  - Hay khi trẻ không thể phẩu thuật hoặc tạo hình thượng thanh môn thất bại.
- **Mở khí quản**: hiện hiếm khi thực hiện.

- Đa số trẻ MSTQ **nhẹ - TB** có thể xử trí thành công với theo dõi đơn thuần hay phối hợp với các bện pháp điều trị bảo tồn khác.
  - Các TC thường giảm dần trong 1 năm và hiếm khi dai dẵng sau 24 tháng tuổi.
- 5%-20% trẻ MSTQ **nặng** thường phải được phẫu thuật tạo hình thanh thiệt (tỷ lệ phẩu thuật thành công: 95%).

IV. ĐỒNG THUẬN XỬ TRÍ MỀM SỤN THANH QUẢN CỦA IPOG – 2016

(INTERNATIONAL PEDIATRIC ORL GROUP)

International Journal of Pediatric Otorhinolaryngology 86 (2016) 256–261

Contents lists available at ScienceDirect

International Journal of Pediatric Otorhinolaryngology

journal homepage: www.elsevier.com/locate/ijporl

Review Article

2016

International Pediatric ORL Group (IPOG) laryngomalacia consensus recommendations

John Carter [a,*], Reza Rahbar [b], Matthew Brigger [c], Kenny Chan [d], Alan Cheng [e], Sam J. Daniel [f], Alessandro De Alarcon [g], Noel Garabedian [h], Catherine Hart [g], Christopher Hartnick [i], Ian Jacobs [j], Bryan Liming [k], Richard Nicollas [l], Seth Pransky [c], Gresham Richter [m], John Russell [n], Michael J. Rutter [g], Anne Schilder [o], Richard J.H. Smith [k], Julie Strychowsky [p], Robert Ward [q], Karen Watters [b], Michelle Wyatt [r], George Zalzal [s], Karen Zur [j], Dana Thompson [a]

[a] Division of Otolaryngology-Head and Neck Surgery, Ann & Robert H. Lurie Children's Hospital of Chicago, Chicago, IL, USA
[b] Department of Otolaryngology and Communication Enhancement, Boston Children's Hospital, Boston, MA, USA
[c] Rady Children's Hospital, San Diego, CA, USA
[d] Children's Hospital Colorado, Aurora, CO, USA
[e] Department of Pediatric Otolaryngology, The Sydney Children's Hospital Network-Westmead Campus, The University of Sydney, Sydney, NSW, Australia
[f] Department of Otolaryngology – Head and Neck Surgery, Montreal Children's Hospital, McGill University Health Center, Montreal, Quebec, Canada
[g] Cincinnati Children's Hospital Medical Center, University of Cincinnati, Cincinnati, OH, USA
[h] Pediatric ENT Department, Hôpital Necker-Enfants Malades, AP-HP, Université Paris Descartes, Paris, France
[i] Department of Otolaryngology, Massachusetts Eye and Ear Infirmary, Harvard Medical School, Boston, MA, USA
[j] Division of Otolaryngology, Children's Hospital of Philadelphia, Philadelphia, PA, USA
[k] Department of Otolaryngology, University of Iowa Hospitals & Clinics, Iowa City, IA, USA
[l] Department of Pediatric Otolaryngology, La Timone Children's Hospital, Aix-Marseille Université, Marseille, France
[m] University of Arkansas for Medical Sciences, Little Rock, AR, USA
[n] Our Lady's Children's Hospital, Crumlin, Dublin, Ireland
[o] evidENT, UCL Ear Institute, Royal National Throat, Nose and Ear Hospital, London, UK
[p] Department of Otolaryngology-Head and Neck Surgery, Children's Hospital at London Health Sciences Centre, University of Western Ontario, London, Ontario, Canada
[q] Department of Otolaryngology-Head and Neck Surgery, NYU Langone Medical Center, New York, NY, USA
[r] Great Ormond Street Hospital for Children, London, UK
[s] Department of Otolaryngology, Children's National Hospital, Washington, DC, USA

Các khuyến cáo

1. Các cân nhắc trong đánh giá và điều trị
2. Lưu đồ xử trí ban đầu
3. Algorithm xử trí chuyên sâu
4. Xử trí tình trạng khó bú ở trẻ nhỏ MSTQ
5. Algorithm xử trí sau mổ
6. Khuyến cáo về điều trị ức chế tiết acid

Table 1
Frequently debated evaluation and treatment considerations.

Question	
1. What findings on initial presentation should prompt a more urgent evaluation by an otolaryngologist?	• Apnea • Tachypnea • Cyanosis • Failure to thrive • Difficult to feed despite acid suppression/texture modification • Aspiration/pneumonia • Cor pulmonale

2. Should I treat laryngomalacia empirically with acid suppression?	• Yes, if child having feeding and/or respiratory difficulties • Consider observation in those infants with mild respiratory symptoms and are gaining weight appropriately • Can use either step-up or step-down methodology (see Section 6) • Recommend weaning acid suppression based on symptoms vs. stopping abruptly • Consider GI referral for concurrent management

3. Should I formally assess the infant's swallow?	• Consider feeding/swallow evaluation and diet modification in cases where there is cough, choking, regurgitation, feeding difficulty, no weight gain, or failure to thrive • Strongly consider evaluation in children with evidence of aspiration or those with neurologic disease • Consider evaluation by either/both video fluoroscopic swallow study (VFSS) and/or fiberoptic endoscopic evaluation of swallowing (FEES). Assessment in conjunction with feeding therapy may aid diagnostic accuracy and feeding recommendations • Consider acid suppression in patients with laryngeal penetration and/or aspiration on swallow evaluation

4. What other consultations should I consider for the infant with severe disease?	• Pulmonary evaluation if disease on imaging or symptoms of asthma/reactive airway disease/chronic lung disease • Consider polysomnography or home oximetry monitoring if significant apnea • Cardiac consultation if heart disease suspected • GI evaluation if refractory to acid suppression therapy • Neurology and/or brain MRI if neurologic disease suspected (i.e. physical findings of hypotonia, aspiration, pooled/frothy secretions on endoscopy) to rule out CNS lesion, brainstem compression, and Chiari malformation • Genetics evaluation for those with craniofacial dysmorphism or severe disease • Craniofacial team evaluation for those with craniofacial anomalies

5. What assessment should be done for persistent symptoms after supraglottoplasty?	• Consider aerodigestive evaluation including pH/impedance probe to rule out persistent reflux, esophageal biopsies to rule out eosinophilic esophagitis, pulmonary evaluation to optimize respiratory function and assess chronic lung disease if present. • Consider polysomnography in patients with oxygen desaturations or signs of apnea • Consider gastrostomy tube and/or fundoplication for patients with esophageal reflux not managed on maximal medical therapy • Consider neurology and/or MRI brain if neurologic disease suspected • Consider tracheostomy in patients with multiple co-morbidities or synchronous airway lesions

Lưu đồ xử trí ban đầu

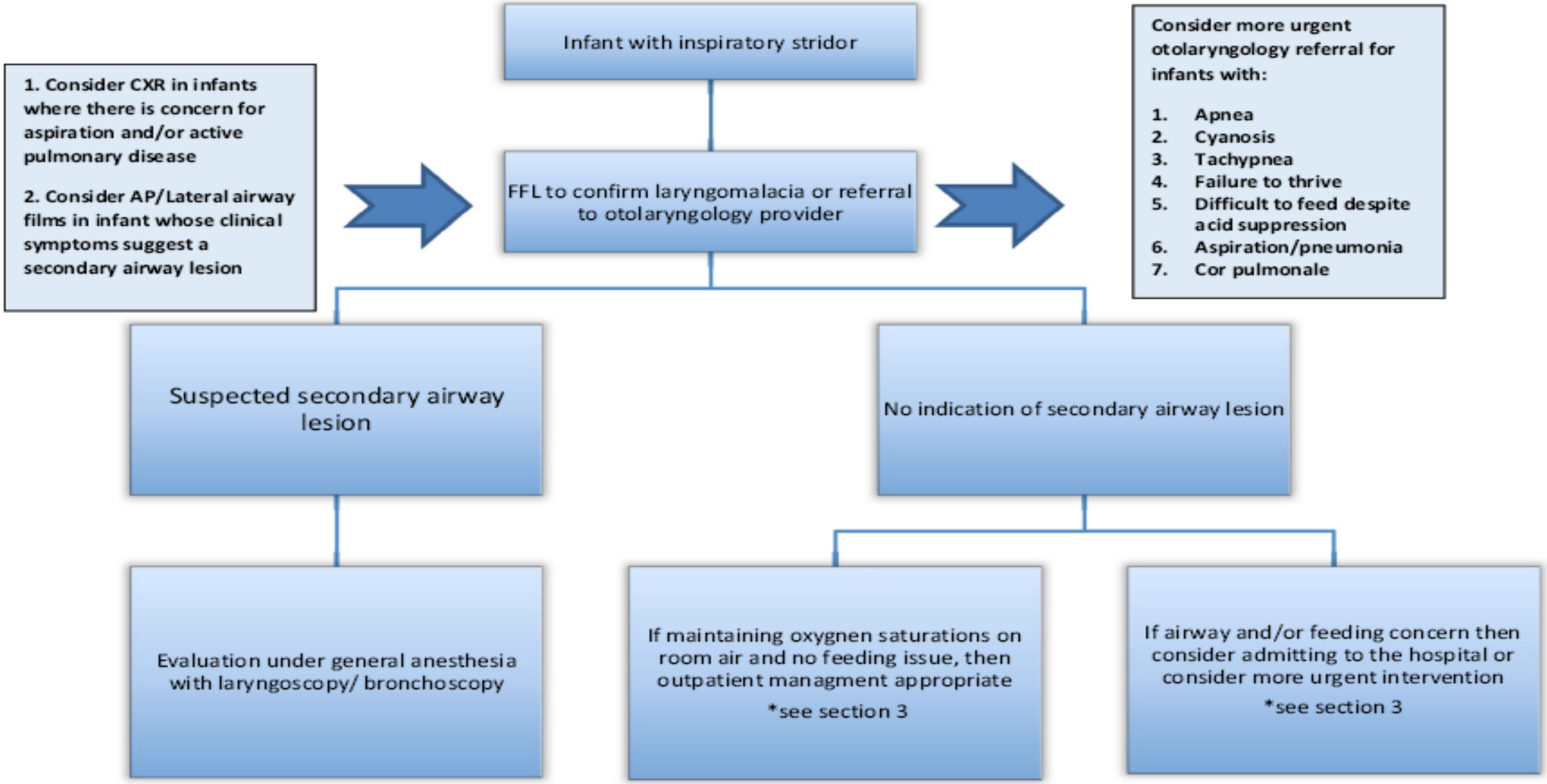

Lưu đồ xử trí chuyên sâu

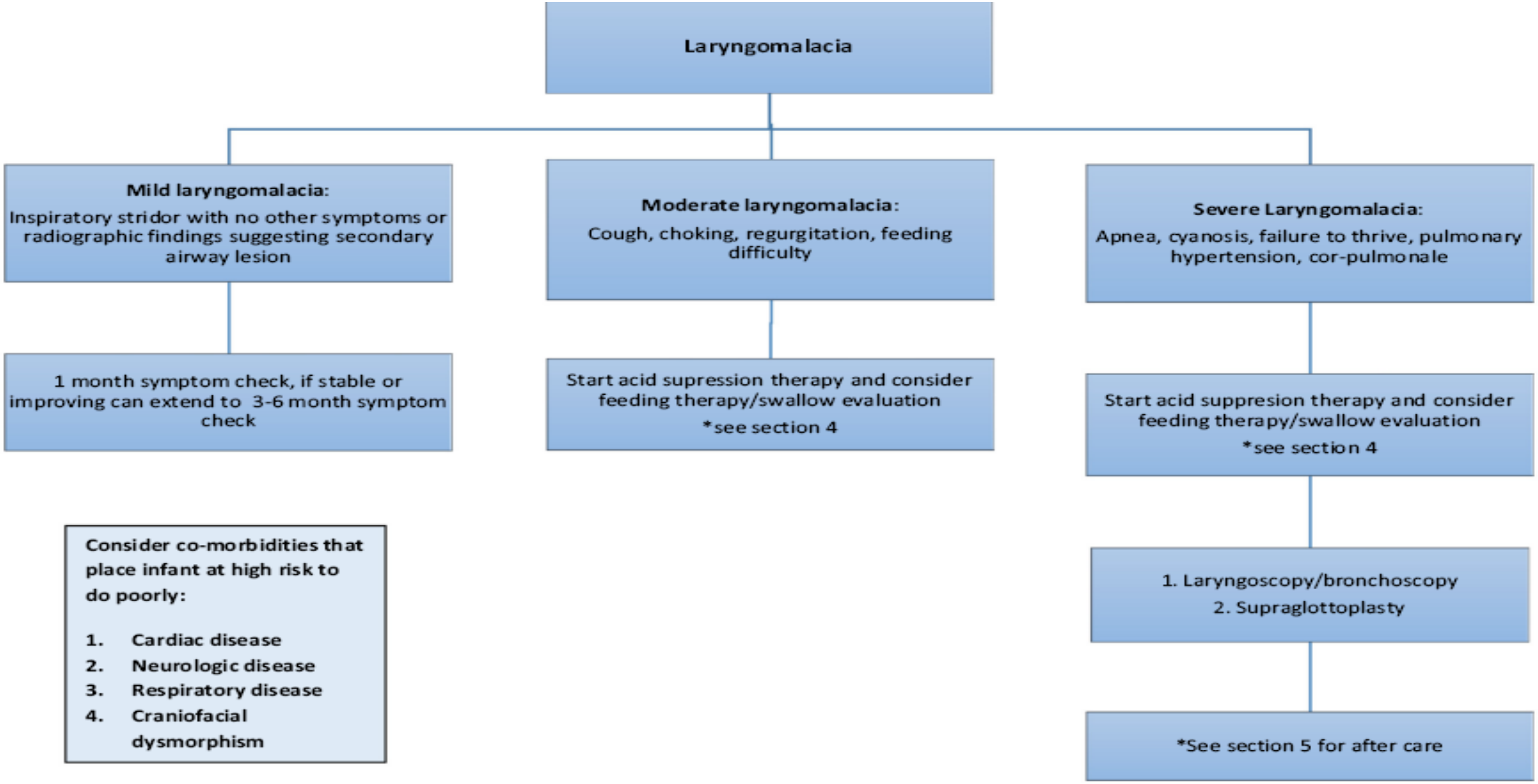

Xử trí tình trạng khó bú ở trẻ nhỏ MSTQ

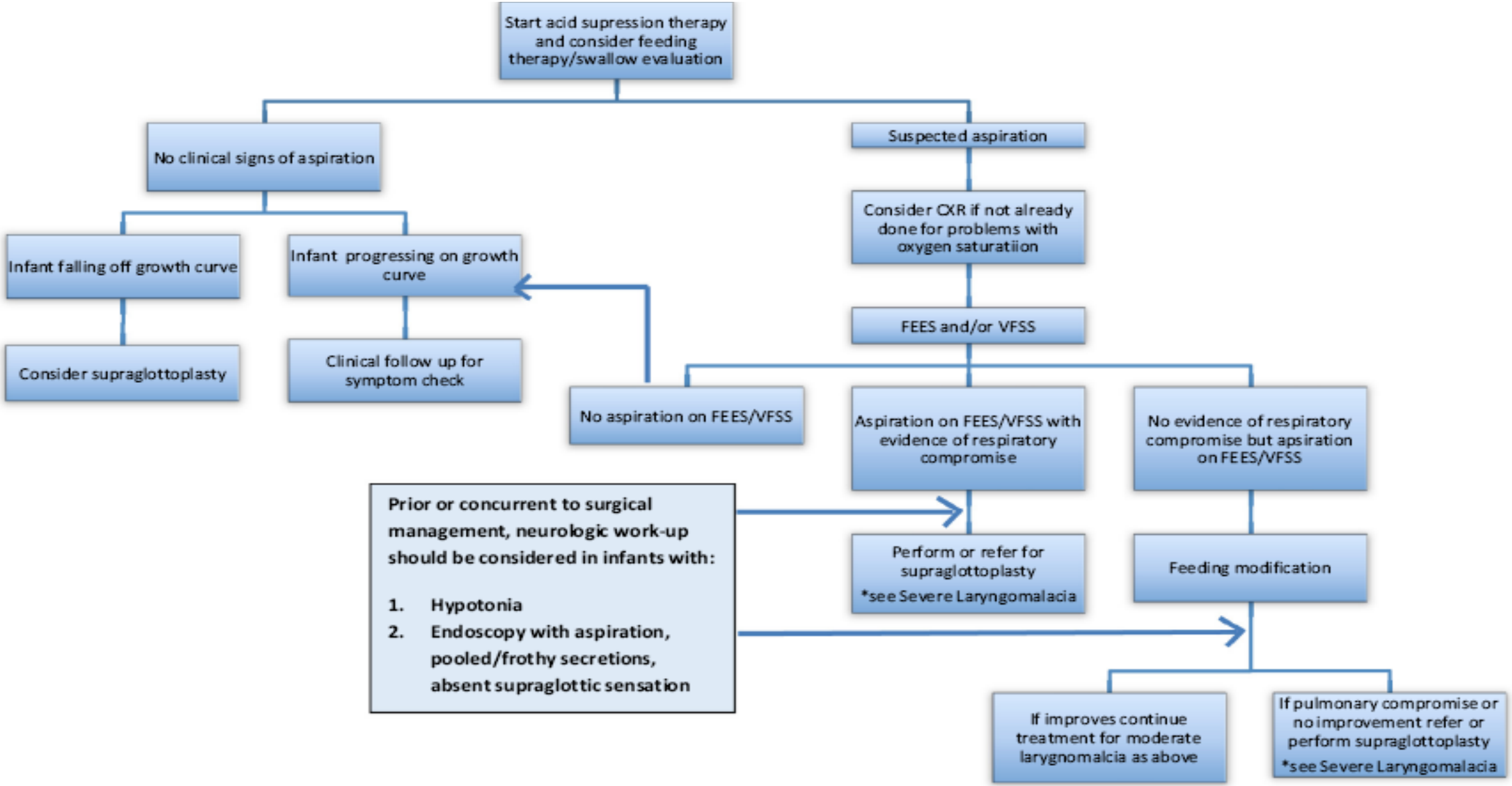

Khuyến cáo điều trị ức chế tiết acid

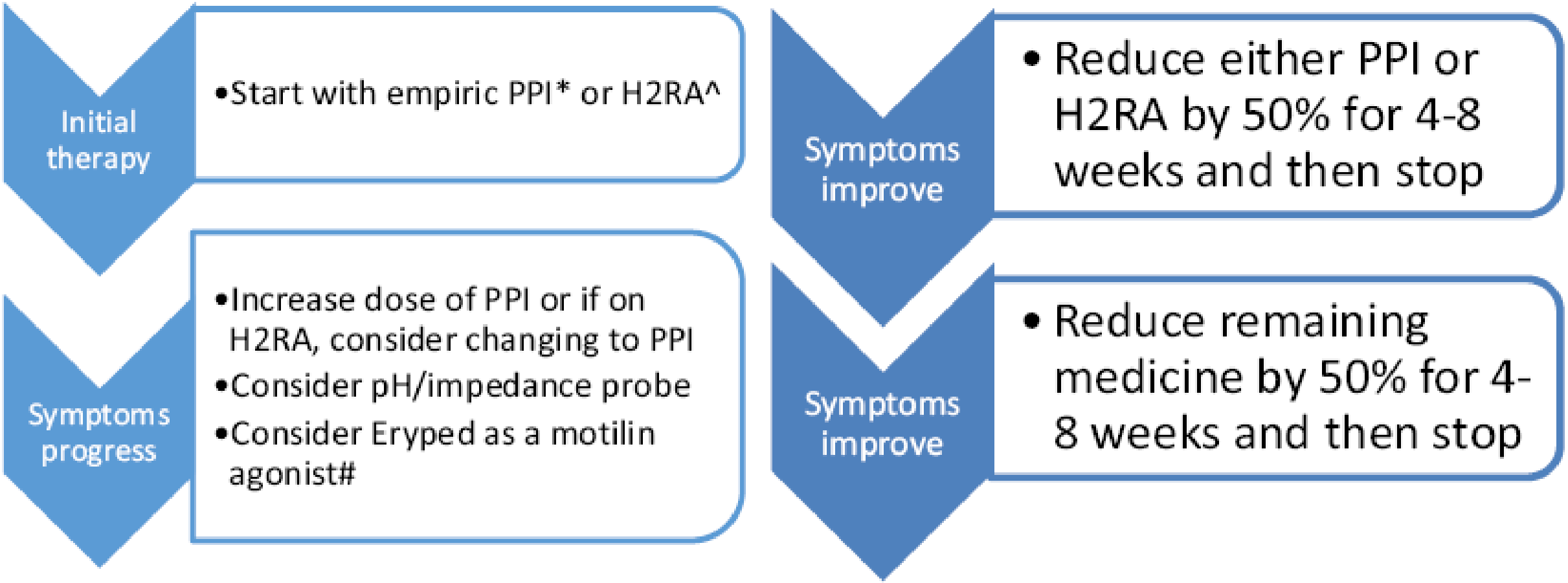

Erythromycin liều thấp (1–2 mg/kg/liều, 15ph trước cữ bú, đến 6 lần/ng)

Fig. 5. Recommendations for acid suppression therapy.

Carter J, Rahbar R, Brigger M. *Int J Pediatr Otorhinolaryn 86 (2016) 256–261*

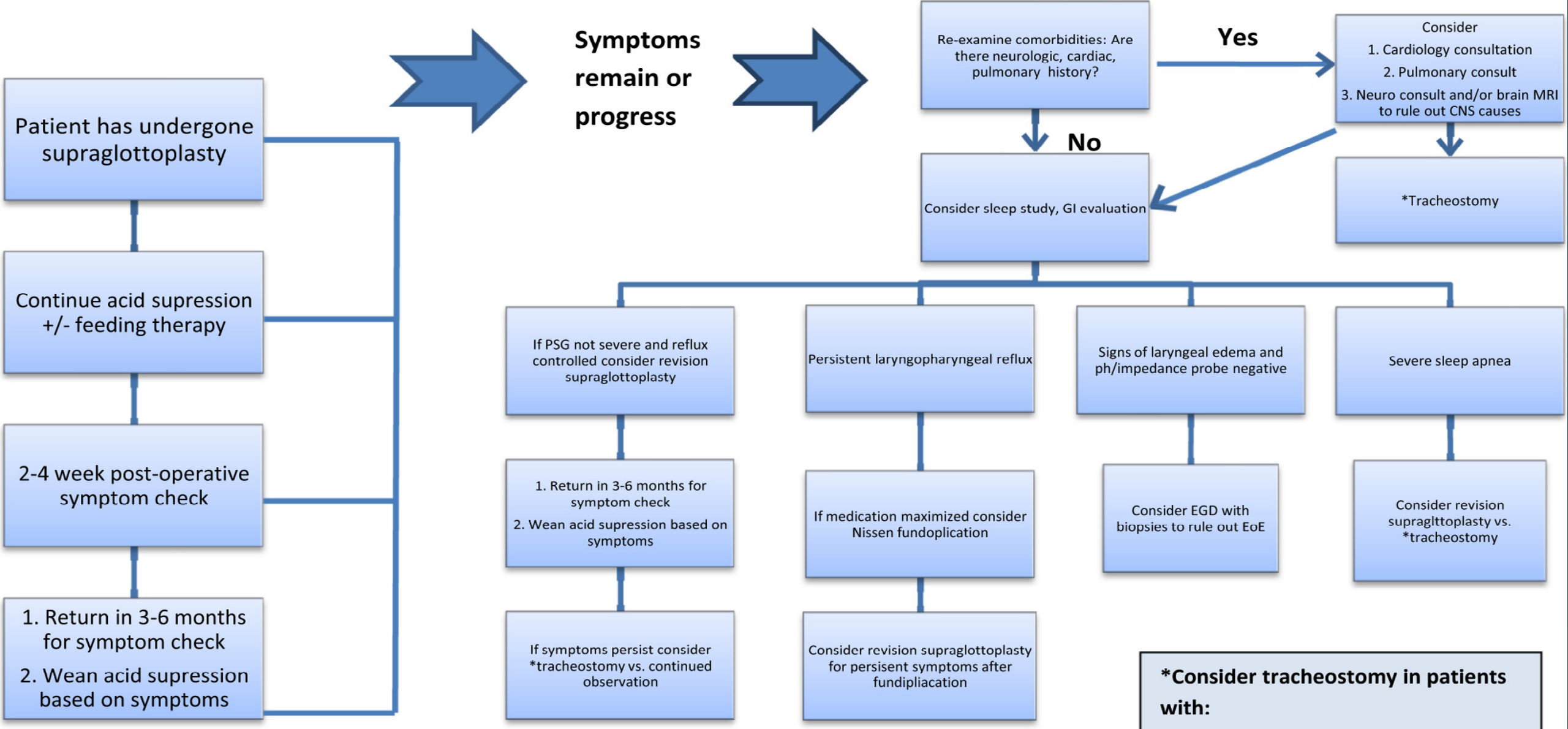

***Consider tracheostomy in patients with:**

1. Multiple severe co-morbidities

2. Multilevel airway obstruction not amenable to surgical management

Lưu đồ xử trí sau mổ và MSTQ dai dẳng

Merci